

THE MANNEQUIN OGI

LE MANNEQUIN OGI

- ① Nach der Inversion des Instruments Blick auf die Kardie des Magens.

After the inversion of the instrument view at the cardia of the stomach

Après l'invertissement de l'instrument vue sur la cardia de l'estomac.

- ② Endoskopischer Magenwinkel, Antrum und Pylorus.

Endoscopic stomach angle, antrum and pylorus

L'angle endoscopique de l'estomac, l'antrum et le pylore

- ③ Kerckring'sche Falten in der Pars descendens duodeni.

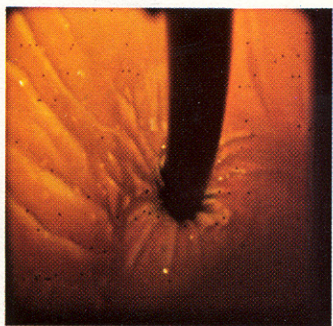
Kerckring's folds within the pars descendens duodeni

Valvules conniventes dans la pars descendens duodeni

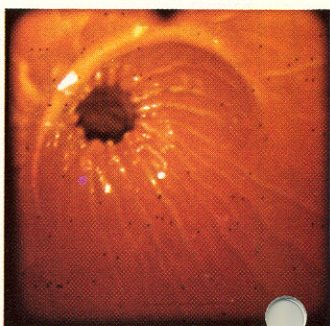
- ④ Papilla Vateri und der zirkulären Plica duodeni major und der Plica longitudinalis.

Papilla Vateri with the circular plica duodeni major and the plica longitudinalis.

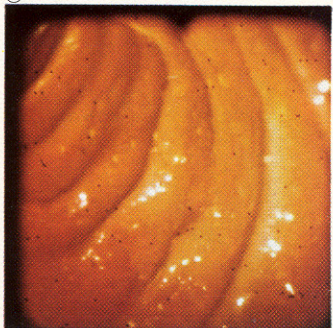
Papilla Vateri avec le 'plica duodeni major' circulaire et le 'plica longitudinalis'



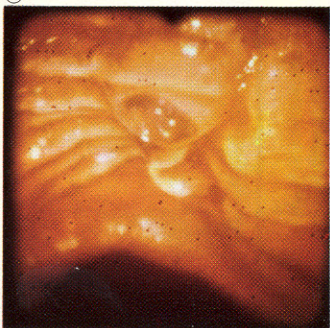
①



②



③



④